

Concurso Unifesp nº105

**PROVA TEÓRICO-PRÁTICA
Cirurgia Torácica**

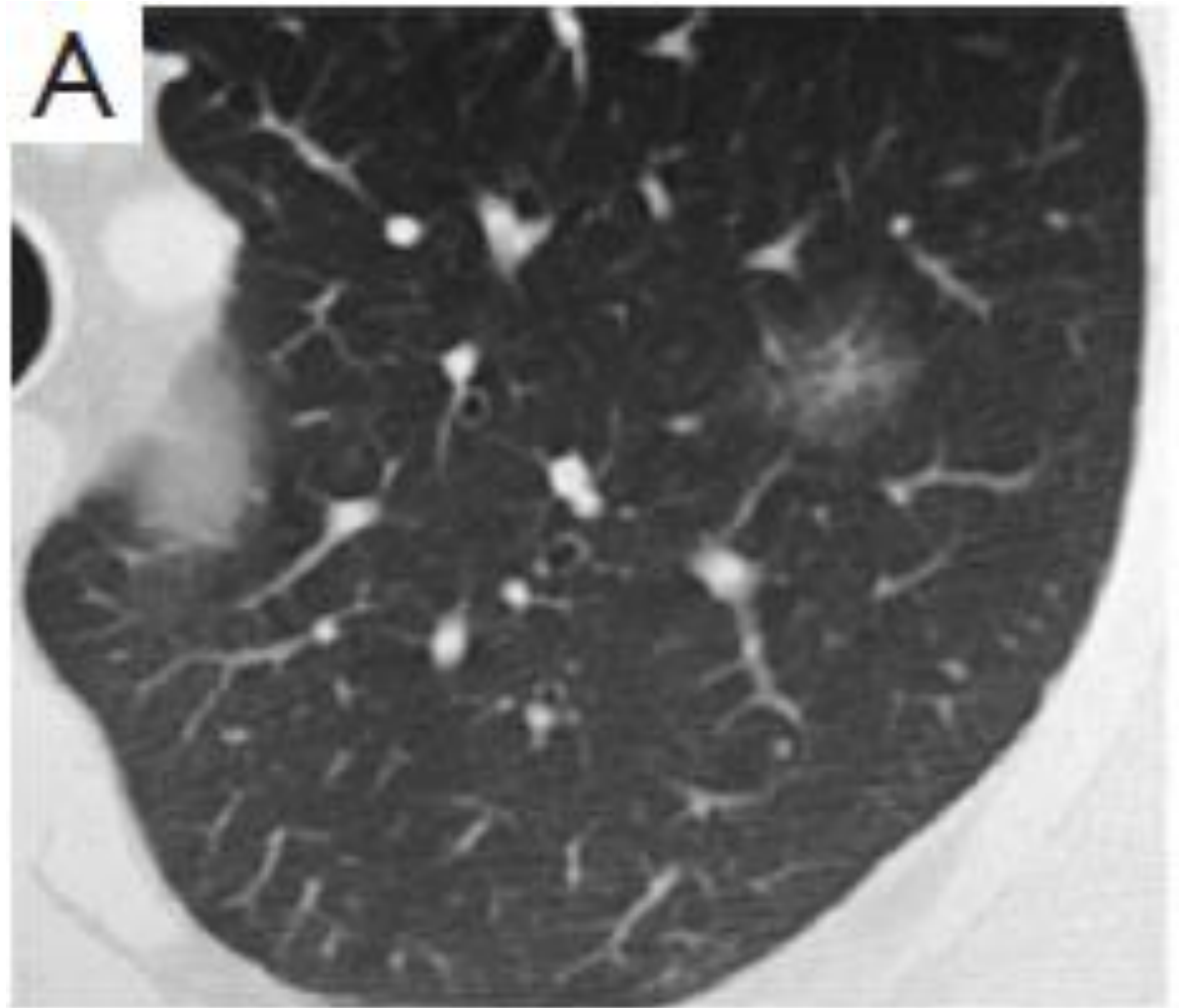
Instruções

- A prova teórico-prática compõe-se de **cinco** questões referentes a um caso clínico;
- Os candidatos terão o tempo total de **vinte** minutos para responder as questões;
- O tempo para leitura do caso é de **2min 30seg** e cada questão terá o tempo de **3min 30seg** para ser respondida;
- Após o término do tempo destinado à questão, a próxima será projetada e não será permitido retornar às anteriores;
- As respostas deverão ser **ANOTADAS NA FICHA DE RESPOSTAS**, que serão recolhidas ao final da prova;
- **A EXISTÊNCIA DE RASURA ANULARÁ A RESPOSTA DA QUESTÃO;**
- Ao final do caso, emitido o sinal, o candidato deve entregar a ficha de respostas.

Boa prova!

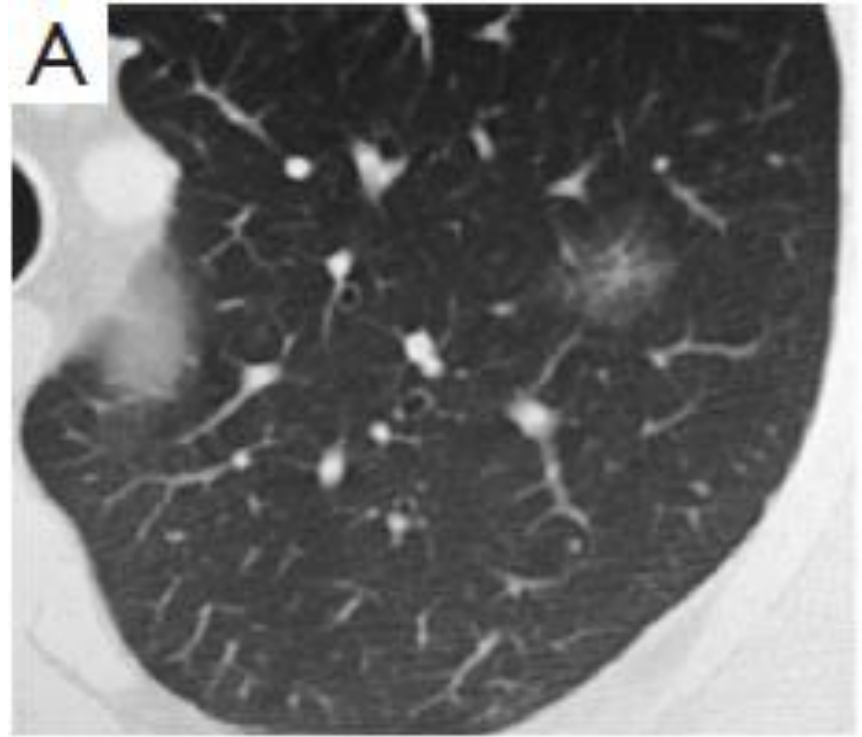
CASO CLÍNICO

Paciente com 60 anos de idade, realizou tomografia computadorizada (TC) de tórax, que revelou a seguinte imagem:



Questão 1

Paciente com 60 anos de idade, realizou tomografia computadorizada (TC) de tórax, que revelou a seguinte imagem:

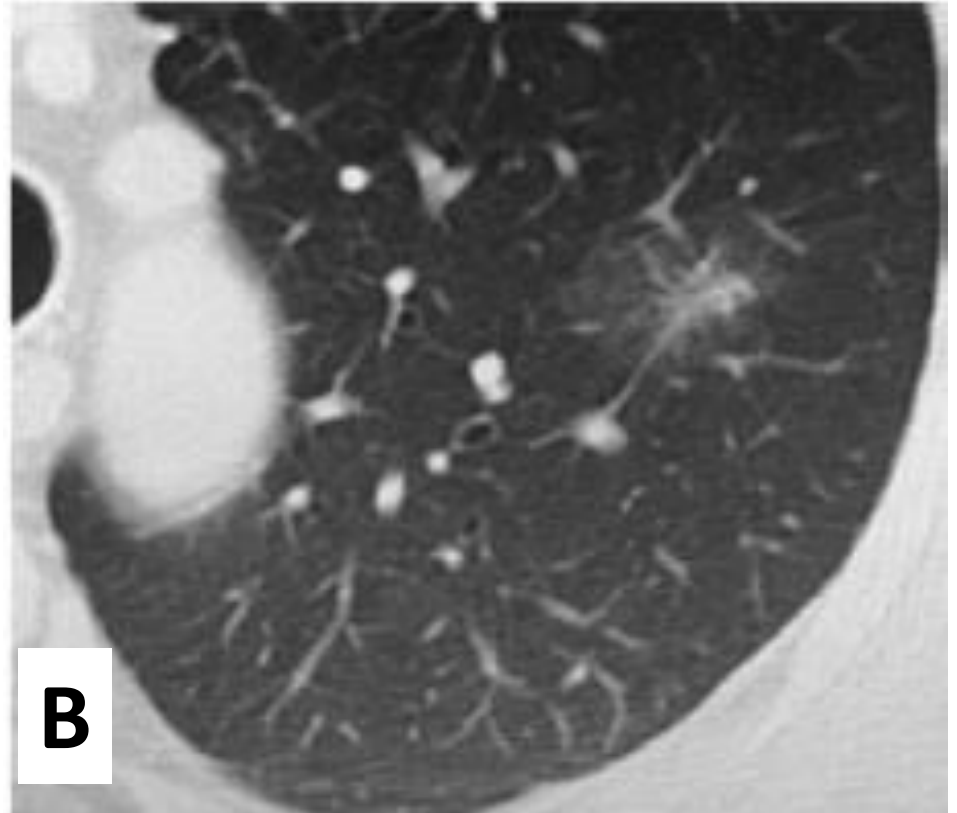
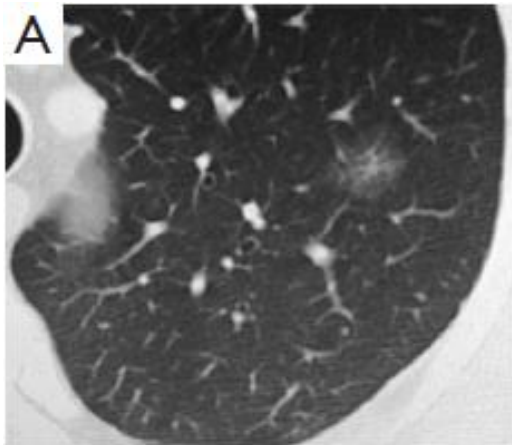


Qual o próximo passo no cuidado desse paciente?

- a) Nova TC de tórax em três meses
- b) Ressecção cirúrgica
- c) PET-CT
- d) Punção biópsia transtorácica
- e) Biópsia transbrônquica

Questão 2

Paciente com 60 anos de idade, realizou tomografia computadorizada (TC) de tórax, que revelou a seguinte imagem:



Você optou por acompanhamento do paciente que só retornou após dois anos. Realizou nova TC de tórax que mostra a imagem (B). Qual a conduta a ser seguida?

- a) Nova TC de tórax em 3 meses
- b) Ressecção cirúrgica
- c) PET-CT
- d) Biópsia por broncoscopia
- e) Radioterapia estereotáxica

Questão 3

Você optou pela punção biópsia que revelou neoplasia pulmonar primária. As provas de função pulmonar mostraram VEF1 = 50%, DLCO = 55% e VO2max = 18 ml/kg/min.

Qual a conduta para o melhor cuidado desse paciente?

- a) ressecção em cunha
- b) segmentectomia anatômica
- c) lobectomia superior esquerda
- d) ablação por radiofrequência
- e) contraindicado qualquer procedimento das opções anteriores

Questão 4

Nesse caso, qual o tipo histológico mais provável?

- a) Carcinoma espinocelular**
- b) Carcinoma de pequenas células**
- c) Adenocarcinoma mucinoso**
- d) Adenocarcinoma lepidico**
- e) Carcinoma neuroendócrino**

Questão 5

O exame anatomopatológico da peça operatória confirmou o diagnóstico de tumor primário de pulmão, diâmetro total do nódulo 2,5 cm, margens livres, linfonodo hilar e mediastinal não comprometidos.

Nesse caso, qual a conduta?

- a) Imunoterapia**
- b) Nova TC de tórax em seis meses**
- c) Quimioterapia adjuvante**
- d) Radioterapia adjuvante**
- e) Alta médica**

F I M