

Concurso Unifesp nº105

**PROVA TEÓRICO-PRÁTICA
CLÍNICA MÉDICA - TERAPIA INTENSIVA -
PRONTO SOCORRO**

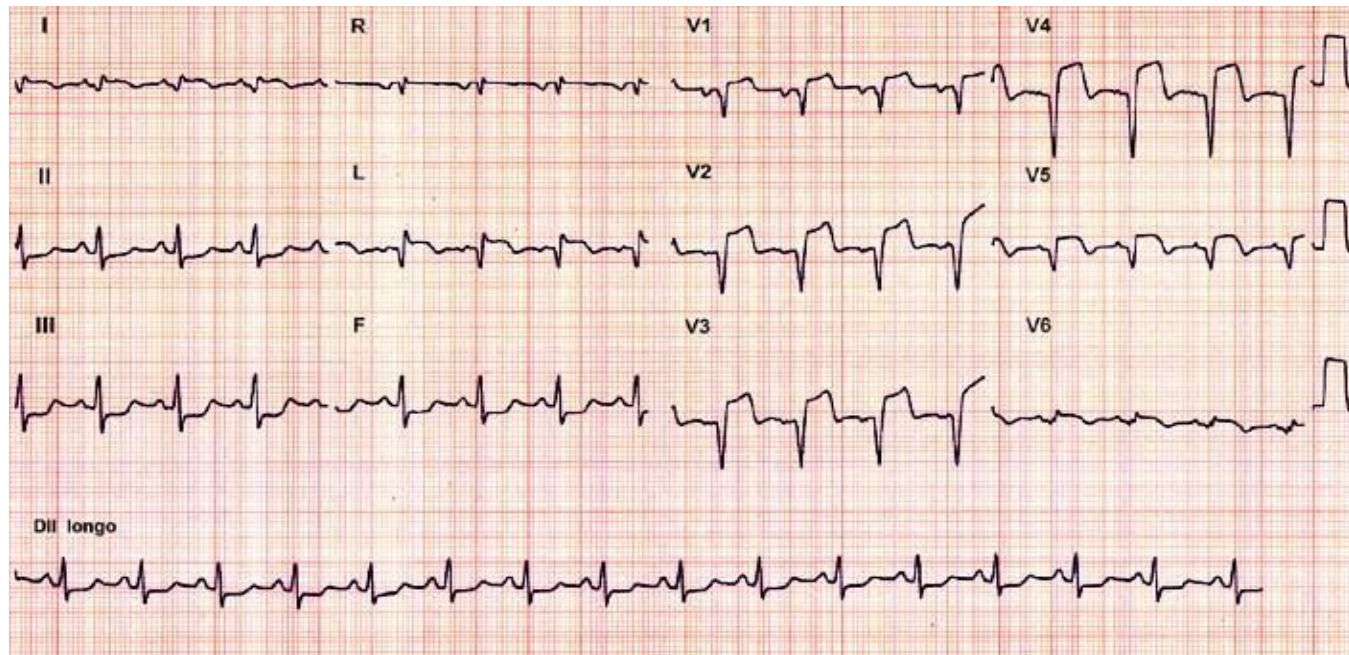
Instruções

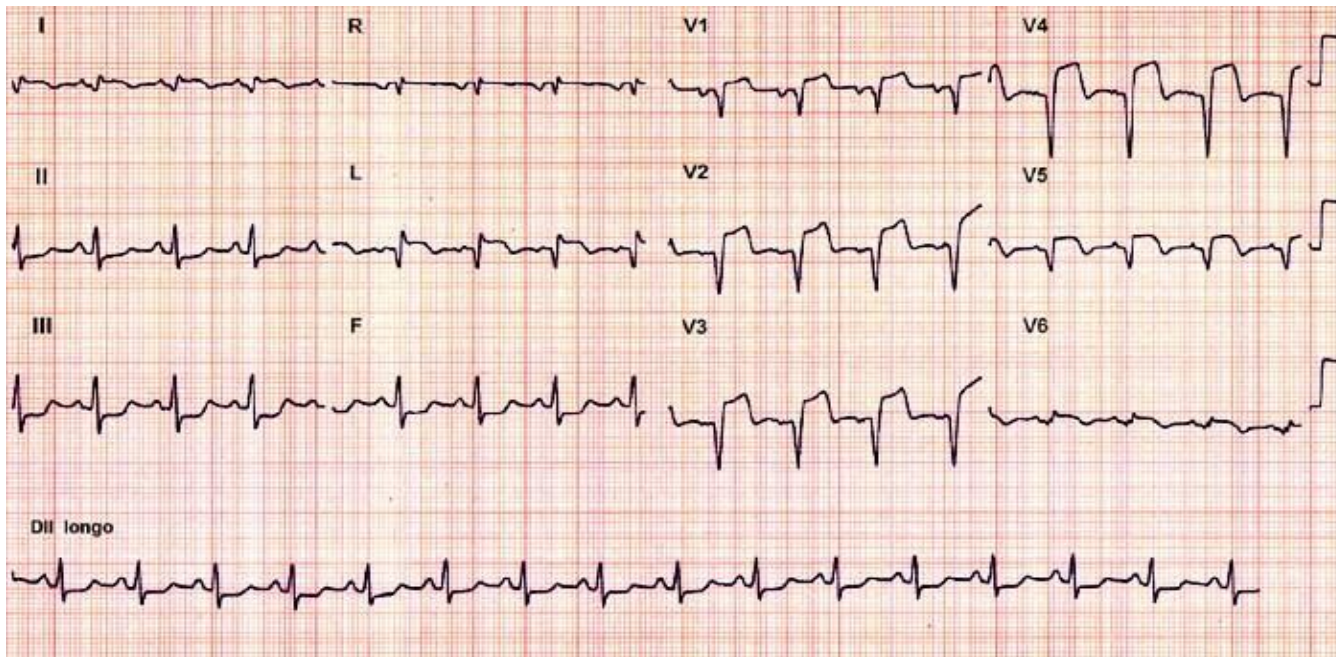
- A prova teórico-prática compõe-se de **cinco** questões referentes a um caso clínico;
- Os candidatos terão o tempo total de **vinte** minutos para responder as questões;
- O tempo para leitura do caso é de **2min 30seg** e cada questão terá o tempo de **3min 30seg** para ser respondida;
- Após o término do tempo destinado à questão, a próxima será projetada e não será permitido retornar às anteriores;
- As respostas deverão ser **ANOTADAS NA FICHA DE RESPOSTAS**, que serão recolhidas ao final da prova;
- **A EXISTÊNCIA DE RASURA ANULARÁ A RESPOSTA DA QUESTÃO;**
- Ao final do caso, emitido o sinal, o candidato deve entregar a ficha de respostas.

Boa prova!

CASO CLÍNICO

Homem, de 50 anos de idade, chega ao pronto socorro com dor precordial há três horas, iniciada durante corrida de rua. A dor é intensa, em aperto, com irradiação para membro superior esquerdo, acompanhada de sudorese fria e náuseas. O paciente é hipertenso e usa enalapril 10 mg/dia. Pai falecido de morte súbita aos 50 anos de idade. Exame físico: consciente, orientado, em mau estado geral, agitado, sudoreico e pálido. PA: 100/60 mmHg. ACV: ritmo cardíaco regular em galope e sem sopro. AP: estertores crepitantes bilaterais, de ápices às bases pulmonares. O eletrocardiograma de entrada está apresentado a seguir.



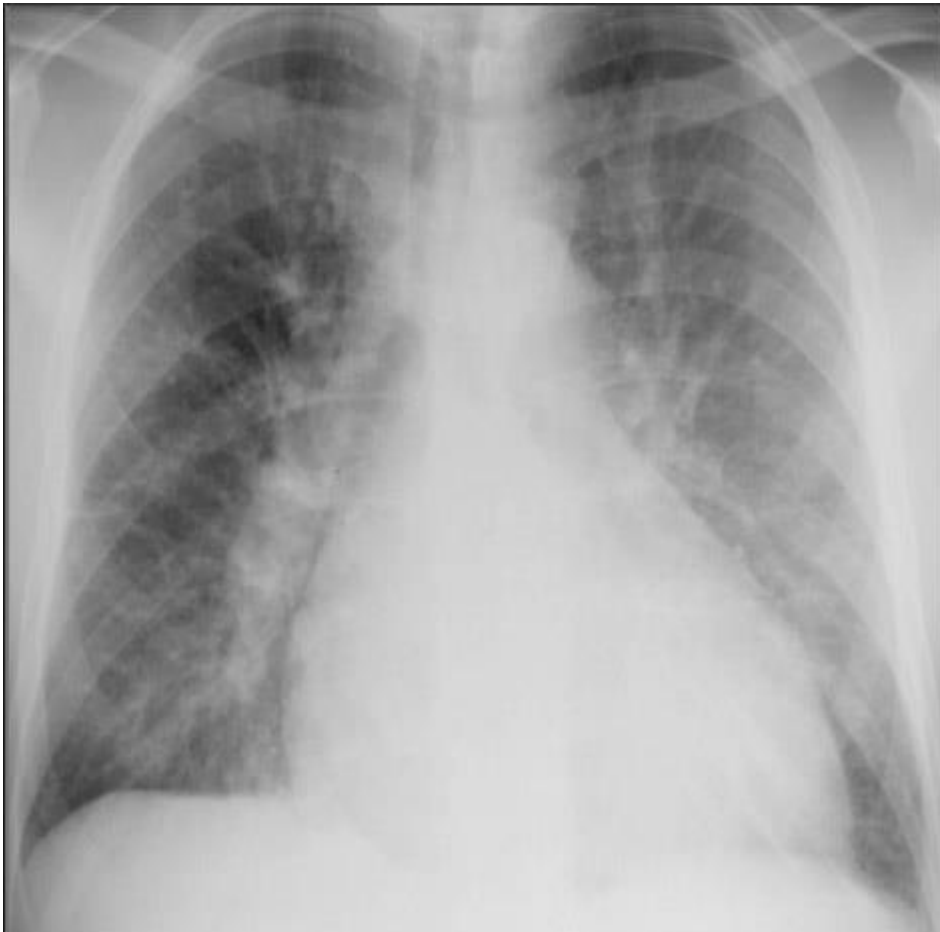

Questão 1. Qual o diagnóstico?

- a) Dissecção aguda da aorta
- b) Infarto agudo do miocárdio com supra de ST - parede anterior extensa
- c) Infarto agudo do miocárdio com infra de ST - parede inferior
- d) Pericardite aguda
- e) Infarto agudo do miocárdio com supra de ST - parede ínfero-lateral

Questão 2

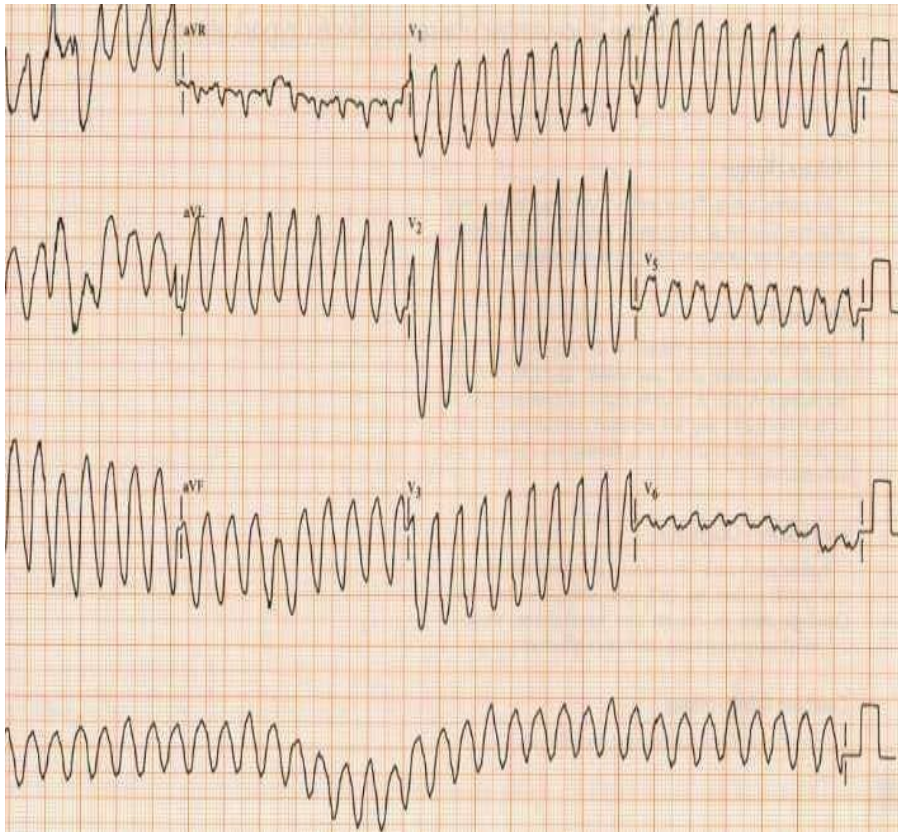
Durante a entrada do paciente no pronto socorro foi realizada uma radiografia tórax. Considerando os achados do exame físico e da radiografia, qual a classificação de Killip para este paciente?



- a) Killip I
- b) Killip II
- c) Killip III
- d) Killip IV
- e) Killip V

Questão 3

Durante o atendimento inicial, o paciente apresentou parada cardiorrespiratória. Qual o ritmo de parada e a conduta conforme o traçado de ECG apresentado a seguir?



- a) Taquicardia ventricular.
Desfibrilação.
- b) Fibrilação ventricular.
Cardioversão.
- c) Fibrilação ventricular.
Desfibrilação.
- d) Atividade elétrica sem pulso.
Ressuscitação cardiopulmonar.
- e) Taquicardia ventricular.
Cardioversão.

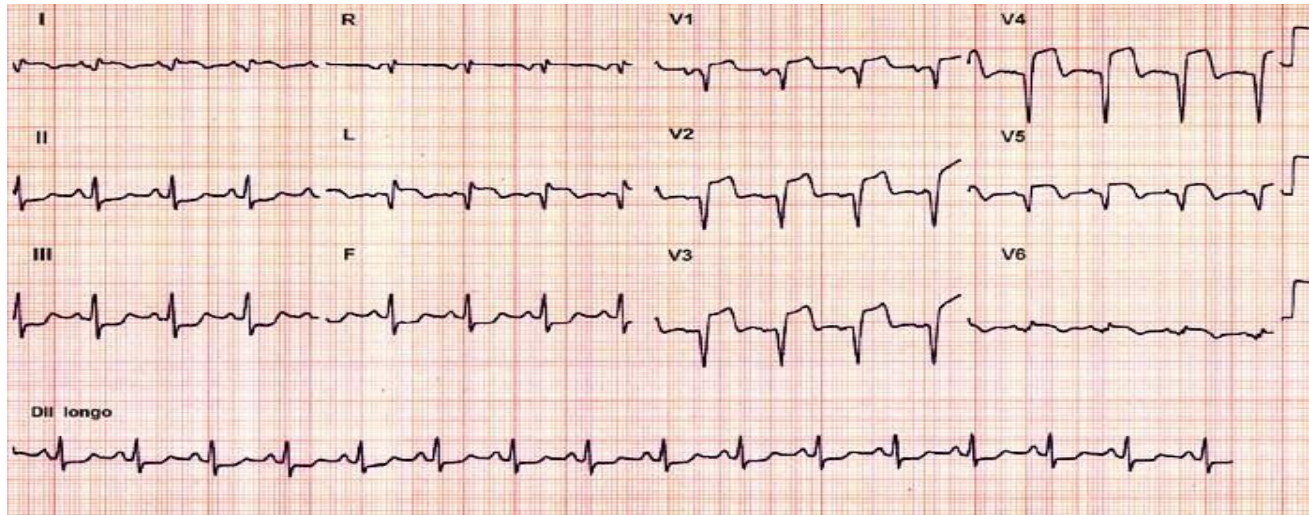
Questão 4

De acordo com as atuais recomendações do *Suporte Avançado de Vida*, qual(is) o(s) medicamento(s) intravenoso(s) deve(m) ser utilizado(s) durante a ressuscitação cardiopulmonar para este caso?

- a) Vasopressina 40 unidades.
- b) Epinefrina 1 mg e se necessário, amiodarona até 450 mg.
- c) Vasopressina 40 unidades e, se necessário, lidocaína até 3 mg/kg.
- d) Epinefrina 1 mg e, se necessário, vasopressina até 40 unidades.
- e) Amiodarona até 450 mg.

Questão 5

Após medidas de ressuscitação cardiopulmonar com sucesso, o eletrocardiograma pós-parada mostrava o traçado a seguir. Qual a intervenção definitiva para este caso?



- a) Trombólise química com estreptoquinase.
- b) Angioplastia primária.
- c) Angioplastia de resgate.
- d) Trombólise química com alteplase.
- e) Cateterismo cardíaco.

F I M