

Concurso Unifesp nº105

PROVA TEÓRICO-PRÁTICA

Ginecologia

Oncológica

Instruções

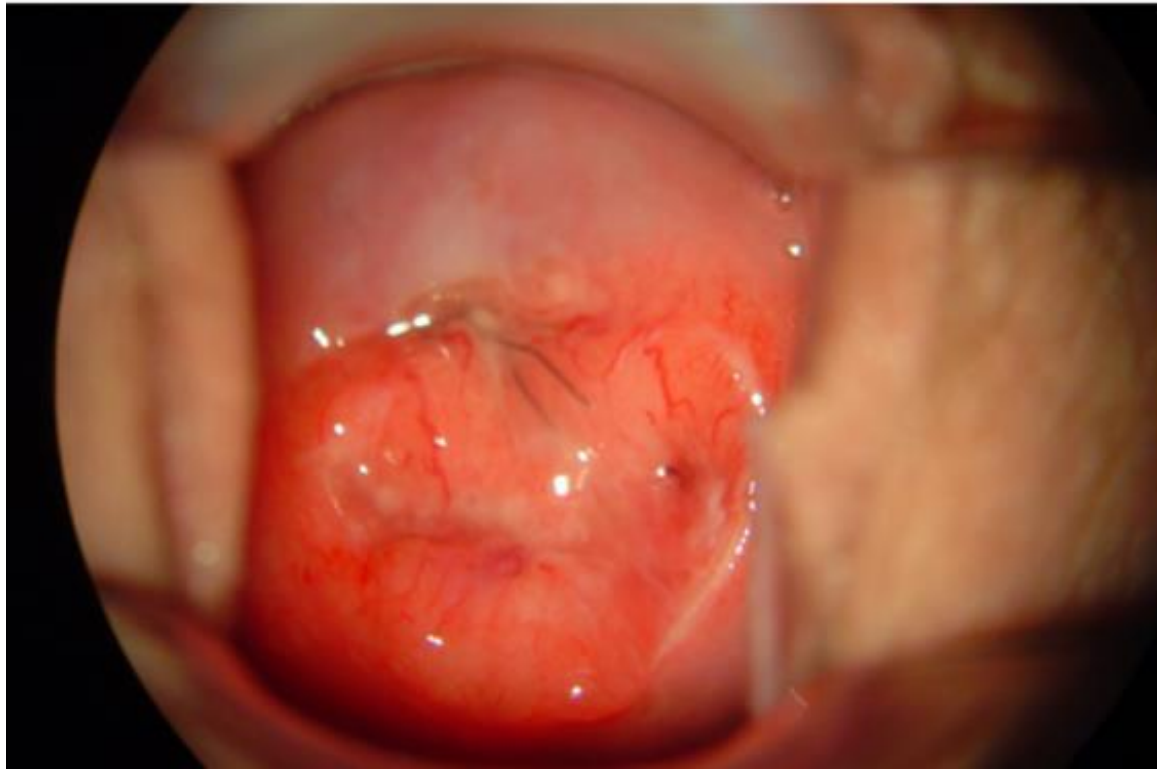- A prova teórico-prática compõe-se de **cinco** questões referentes a um caso clínico;
- Os candidatos terão o tempo total de **vinte** minutos para responder as questões;
- O tempo para leitura do caso é de **2min 30seg** e cada questão terá o tempo de **3min 30seg** para ser respondida;
- Após o término do tempo destinado à questão, a próxima será projetada e não será permitido retornar às anteriores;
- As respostas deverão ser **ANOTADAS NA FICHA DE RESPOSTAS**, que serão recolhidas ao final da prova;
- **A EXISTÊNCIA DE RASURA ANULARÁ A RESPOSTA DA QUESTÃO;**
- Ao final do caso, emitido o sinal, o candidato deve entregar a ficha de respostas.

Boa prova!

CASO CLÍNICO

Mulher, 26 anos de idade, solteira, 0G0P. Refere perda de sangue pelos genitais há aproximadamente 1,5 anos. Há 8 meses passou a apresentar sinusorragia. Ao exame, observou-se lesão ulcerada e vegetante no lábio posterior do colo do útero.

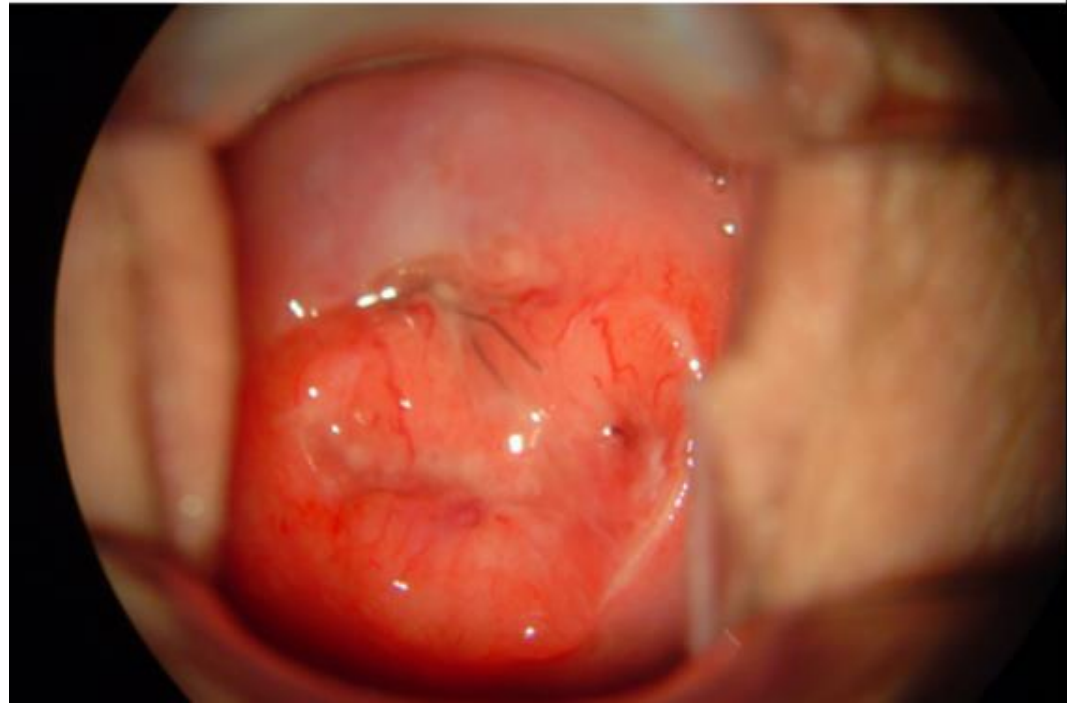
Exame especular



Questão 1

Mulher, 26 anos de idade, solteira, 0G0P. Refere perda de sangue pelos genitais há aproximadamente 1,5 anos. Há 8 meses passou a apresentar sinusorragia. Ao exame, observou-se lesão ulcerada e vegetante no lábio posterior do colo do útero.

Exame especular



Nesse caso, o provável agente etiológico da lesão é:

- a) Herpes simples do tipo 2
- b) Bacilo de Koch
- c) Papilomavírus humano
- d) Chlamydia trachomatis sorotipos L1, L2 e L3
- e) Calymatobacterium granulomatis

Questão 2

Mulher, 26 anos de idade, solteira, 0G0P. Refere perda de sangue pelos genitais há aproximadamente 1,5 anos. Há 8 meses passou a apresentar sinusorragia. Ao exame, observou-se lesão ulcerada e vegetante no lábio posterior do colo do útero.

Exame especular



Nesse caso, o provável diagnóstico é: :

- a) Herpes genital
- b) Tuberculose do colo uterino
- c) Linfogranuloma venéreo
- d) Donovanose
- e) Câncer do colo do útero

Questão 3

Mulher, 26 anos de idade, solteira, 0G0P. Refere perda de sangue pelos genitais há aproximadamente 1,5 anos. Há 8 meses passou a apresentar sinusorragia. Ao exame, observou-se lesão ulcerada e vegetante no lábio posterior do colo do útero.

Exame especular



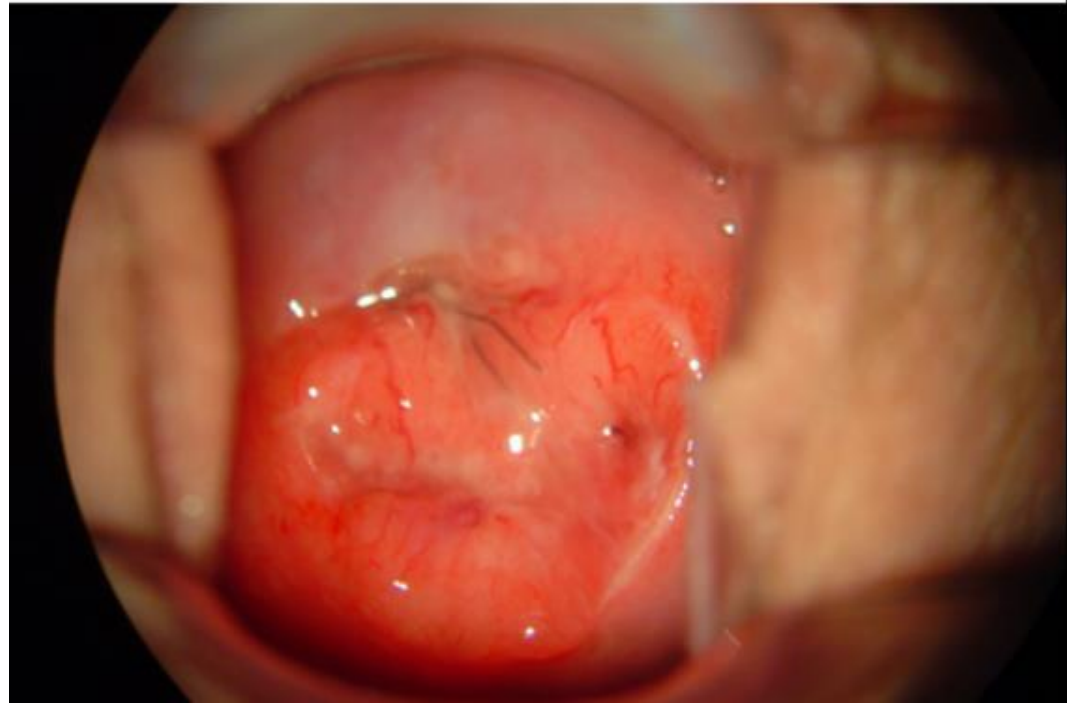
Nesse caso, para o diagnóstico, deve-se fazer:

- a) Pesquisa de Herpes simples do tipo 2
- b) Biópsia do colo
- c) Bacterioscopia pelo Gram
- d) Cultura para bactérias anaeróbias
- e) Pesquisa direta de BAAR

Questão 4

Mulher, 26 anos de idade, solteira, 0G0P. Refere perda de sangue pelos genitais há aproximadamente 1,5 anos. Há 8 meses passou a apresentar sinusorragia. Ao exame, observou-se lesão ulcerada e vegetante no lábio posterior do colo do útero.

Exame especular



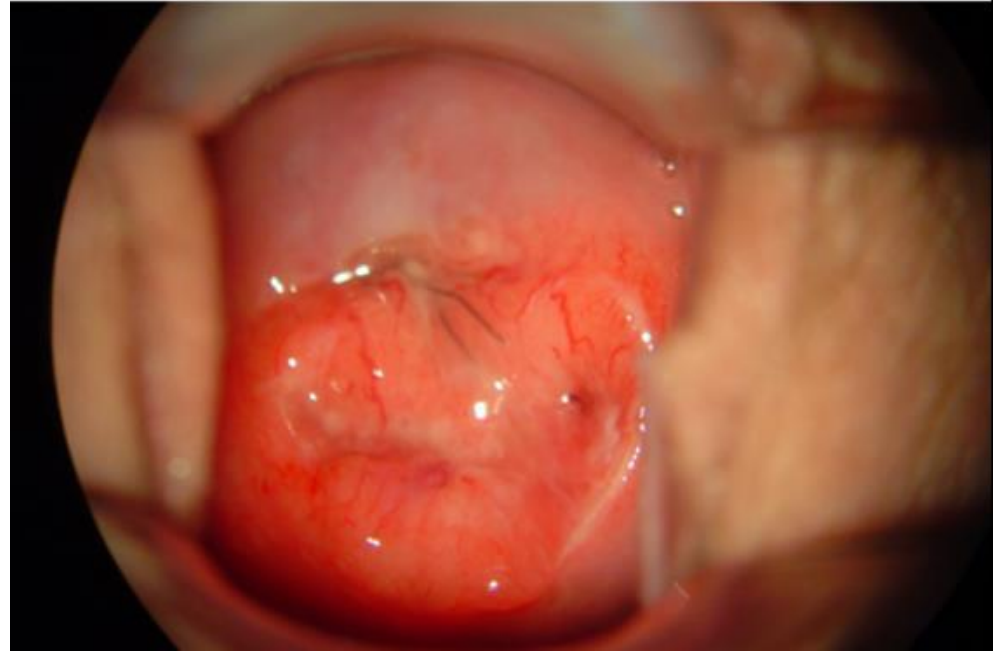Nesse caso, o melhor tratamento é:

- a) Aciclovir
- b) Esquema tríplice
- c) Doxiciclina
- d) Azitromicina
- e) Traquelectomia radical

Questão 5

Mulher, 26 anos de idade, solteira, 0G0P. Refere perda de sangue pelos genitais há aproximadamente 1,5 anos. Há 8 meses passou a apresentar sinusorragia. Ao exame, observou-se lesão ulcerada e vegetante no lábio posterior do colo do útero.

Exame especular



Nesse caso, o *follow-up* após o tratamento, deve ser feito com:

- a) Citologia oncológica
- b) Pesquisa de BAAR no escarro
- c) PCR para *Chlamydia trachomatis* do meio vaginal
- d) Bacterioscopia pelo Gram
- e) Cultura para bactérias anaeróbias

F I M