

# Concurso Unifesp nº105

PROVA TEÓRICO-PRÁTICA

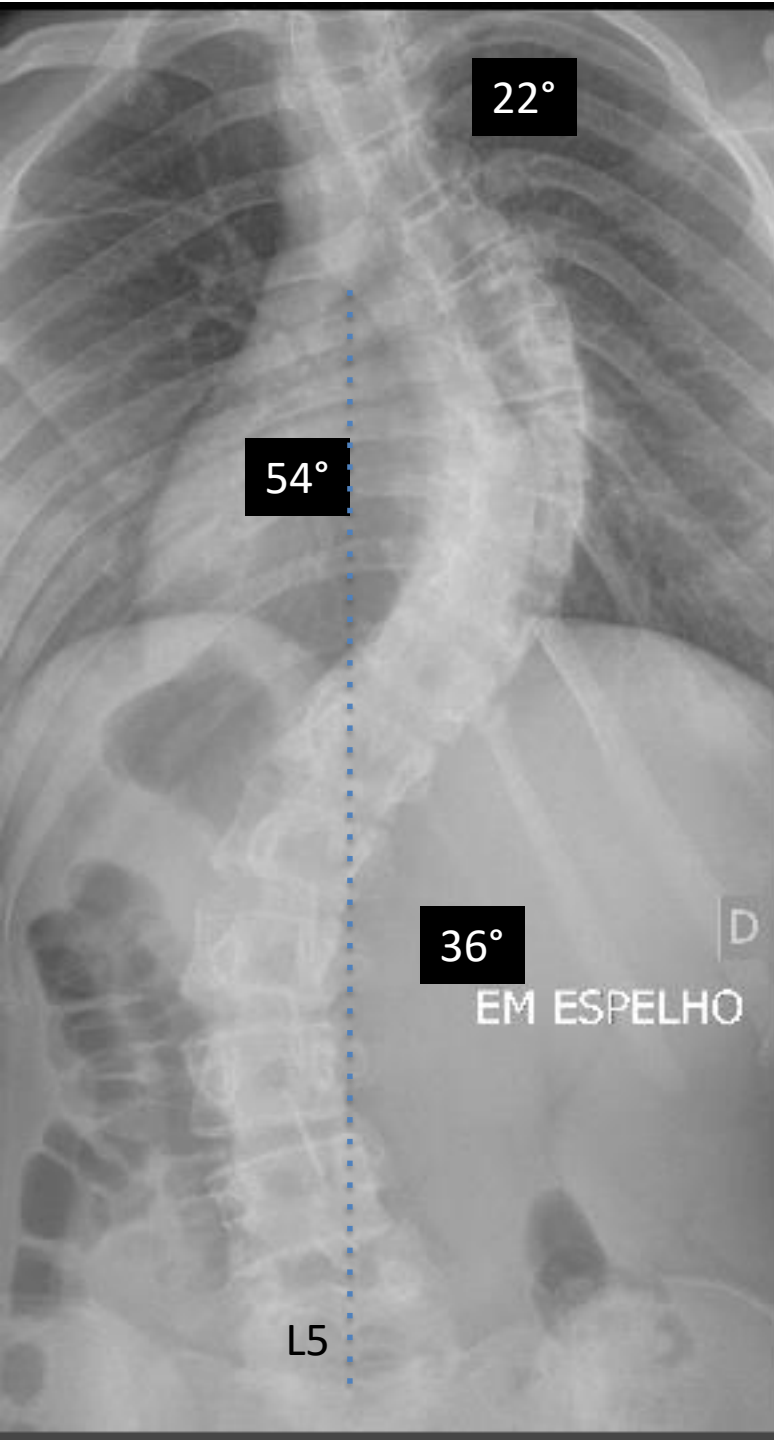
MÉDICO

ORTOPEDIA/TRAUMATOLOGIA

# Instruções

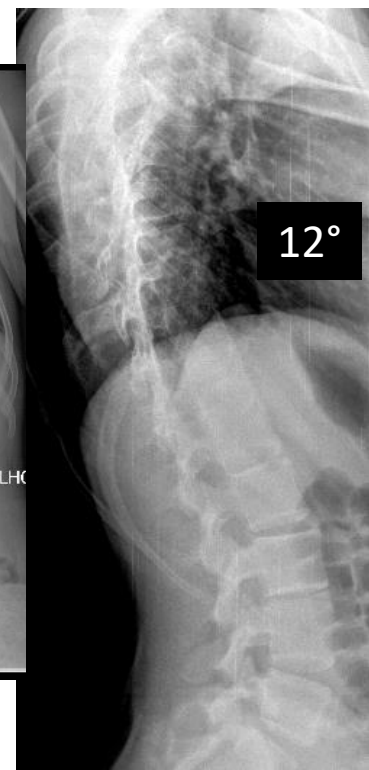
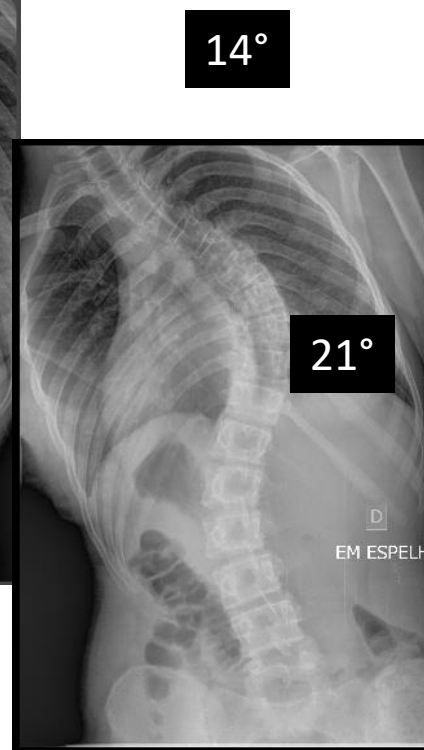
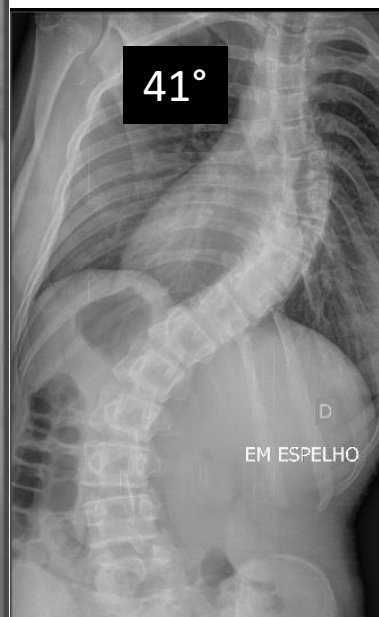- A prova teórico-prática compõe-se de **cinco** questões referentes a um caso clínico;
- Os candidatos terão o tempo total de **vinte** minutos para responder as questões;
- O tempo para leitura do caso é de **2min 30seg** e cada questão terá o tempo de **3min 30seg** para ser respondida;
- Após o término do tempo destinado à questão, a próxima será projetada e não será permitido retornar às anteriores;
- As respostas deverão ser **ANOTADAS NA FICHA DE RESPOSTAS**, que serão recolhidas ao final da prova;
- **A EXISTÊNCIA DE RASURA ANULARÁ A RESPOSTA DA QUESTÃO;**
- Ao final do caso, emitido o sinal, o candidato deve entregar a ficha de respostas.

**Boa prova!**



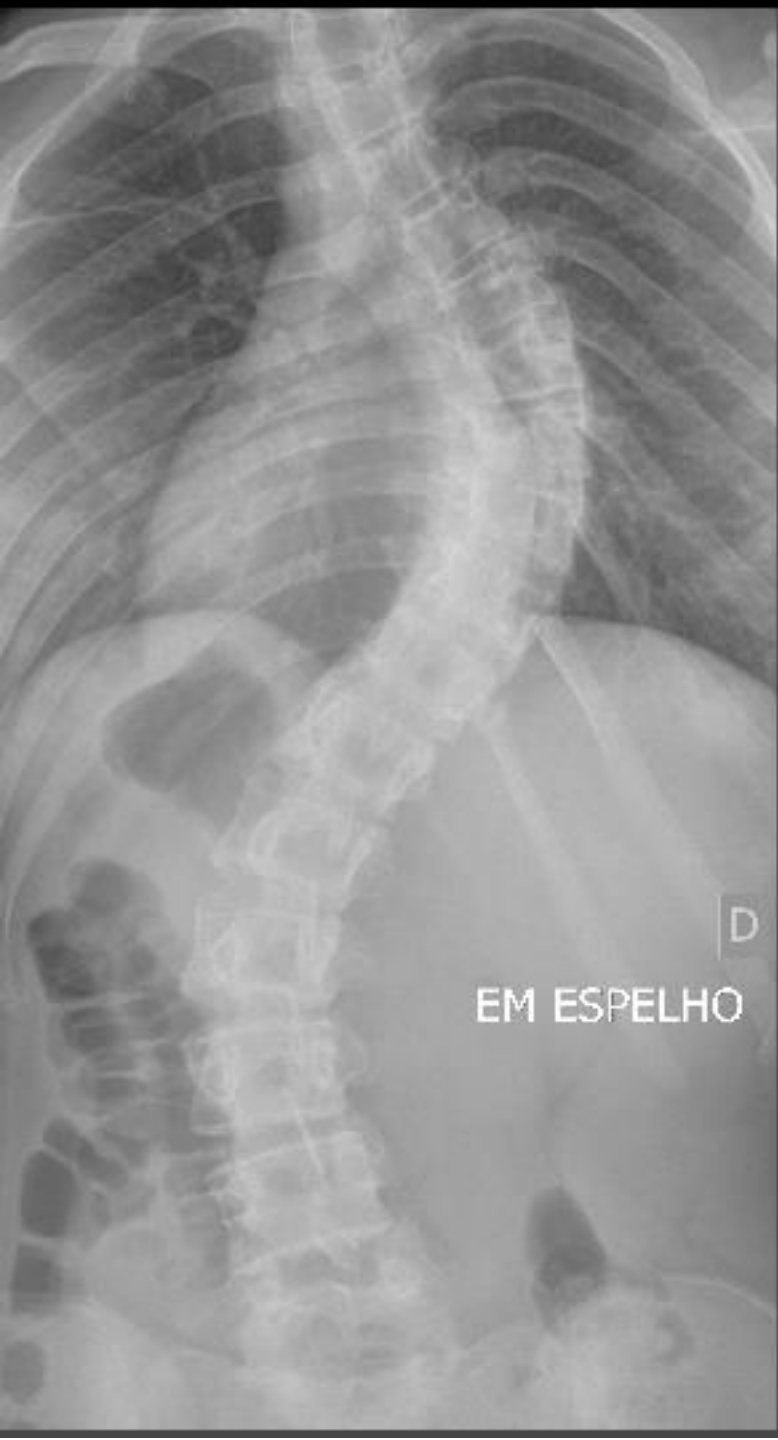## Caso Clínico

Mulher, 14 anos de idade, teve menarca aos 12 anos. Sem comorbidades. Apresenta os seguintes exames radiográficos:



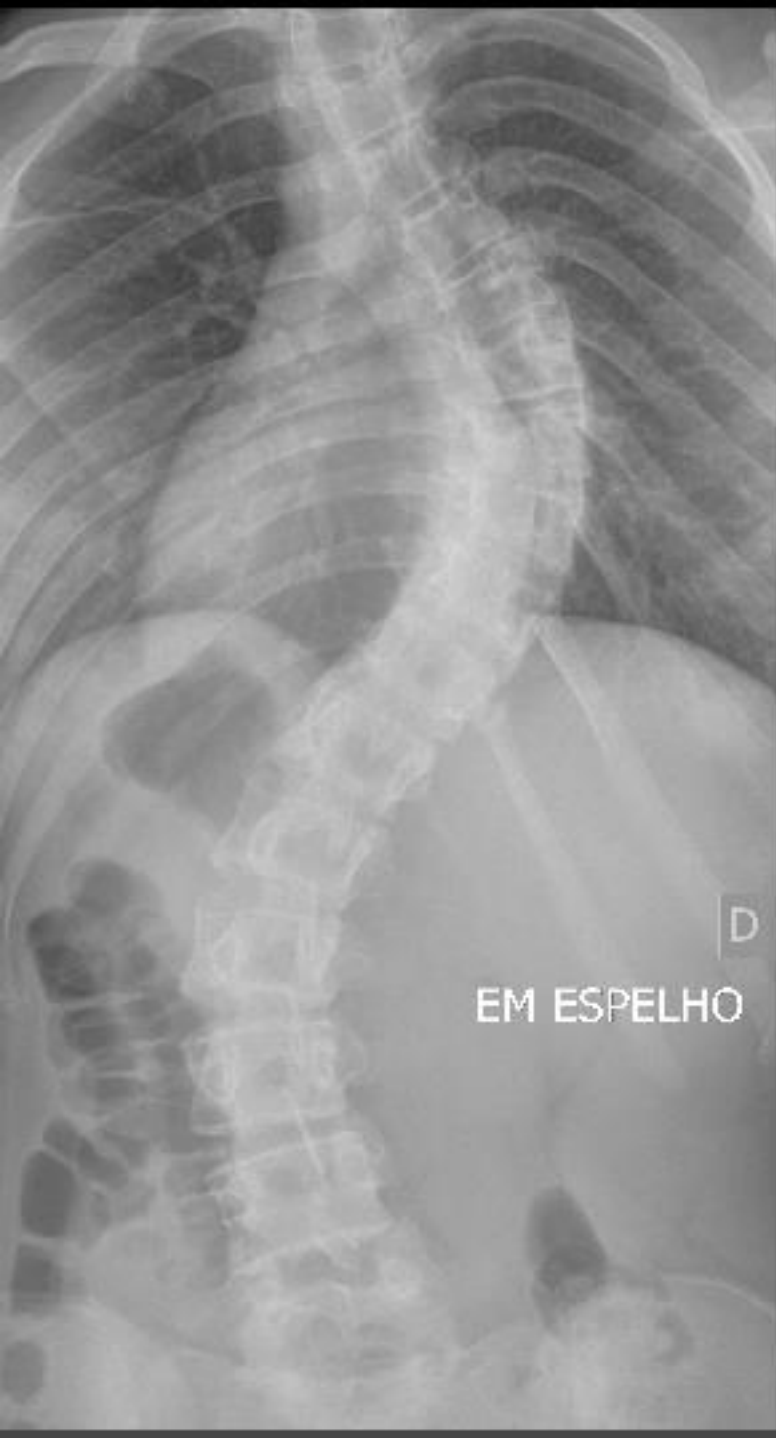**Questão 1.** Em relação ao exame radiográfico, na avaliação e acompanhamento desta doença, qual a alternativa correta?

- A) Radiografias seriadas aumentam o risco de câncer de tireoide e mama em 3 a 4%, respectivamente, durante o tratamento
- B) Na incidência de Stagnara, podemos avaliar com maior acurácia a magnitude da curva
- C) As incidências ideais para o rastreamento são: anteroposterior e perfil em posição ortostática
- D) Em curva rígidas, menores que 70 graus, a radiografia com tração longitudinal é o exame que melhor avalia a flexibilidade
- E) Os braços devem ser elevados acima da linha dos ombros para melhor avaliação da incidência lateral



**Questão 2.** De acordo com a classificação de NASH e MOE, a curva principal é grau:

- A) 0
- B) I
- C) II
- D) III
- E) IV



**Questão 3.** De acordo com os critérios de LENKE, qual a classificação da deformidade?

- A) 2A-
- B) 2C-
- C) 2BN
- D) 1CN
- E) 1BN



**Questão 4.** Em relação a curva principal, a vértebra terminal, a vértebra neutra e a vértebra estável, são, respectivamente:

- A) T11, T11, T12
- B) T11, L1, T11
- C) L1, T12, T12
- D) L1, T11, L1
- E) L2, L1, T12

**Questão 5.** Durante a artrodese, para a retirada de enxerto autólogo da crista ilíaca posterior é recomendado fazer a incisão a:

- A) Mais que 8 cm lateral à espinha ilíaca posterosuperior, para evitar lesão da artéria glúteo superior.
- B) Mais que 8 cm lateral à espinha ilíaca posterosuperior, para evitar lesão dos nervos cluneais superiores.
- C) Menos que 8 cm lateral á espinha ilíaca posterosuperior, para evitar lesão dos nervos cluneais superiores.
- D) Menos que 8 cm lateral á espinha ilíaca posterosuperior, para evitar lesão da artéria glútea superior.
- E) Menos que 8 cm lateral a espinha ilíaca posterosuperior, para evitar lesão do complexo venoso sacral.



**F I M**