

Concurso Unifesp nº105

PROVA TEÓRICO-PRÁTICA

Pronto Socorro -

Otorrinolaringologia

Instruções

- A prova teórico-prática compõe-se de **cinco** questões referentes a casos clínicos;
- Os candidatos terão o tempo total de **vinte** minutos para responder as questões;
- O tempo para leitura do primeiro caso é de **2min 30seg** e cada questão terá o tempo de **3min 30seg** para ser respondida;
- Após o término do tempo destinado à questão, a próxima será projetada e não será permitido retornar às anteriores;
- As respostas deverão ser **ANOTADAS NA FICHA DE RESPOSTAS**, que serão recolhidas ao final da prova;
- **A EXISTÊNCIA DE RASURA ANULARÁ A RESPOSTA DA QUESTÃO;**
- Ao final do caso, emitido o sinal, o candidato deve entregar a ficha de respostas.

Boa prova!

CASO CLÍNICO 1

Recém nascido, com estridor respiratório intenso, com dispneia e cianose em posição supina e durante amamentação.

Por meio da nasofibrolaringoscopia, foi feito o diagnóstico de laringomalácia.

CASO CLÍNICO 1 - Questão 1

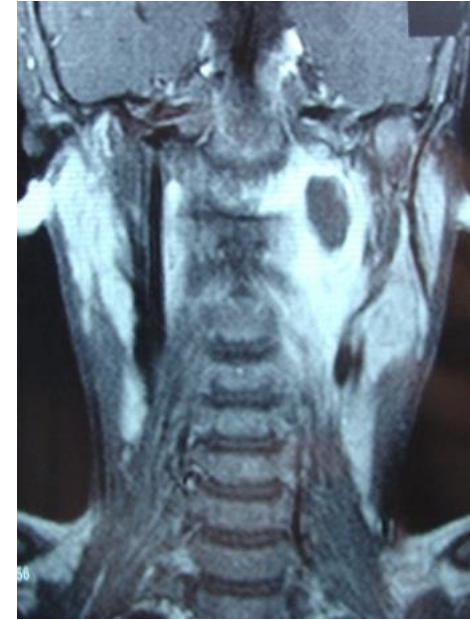
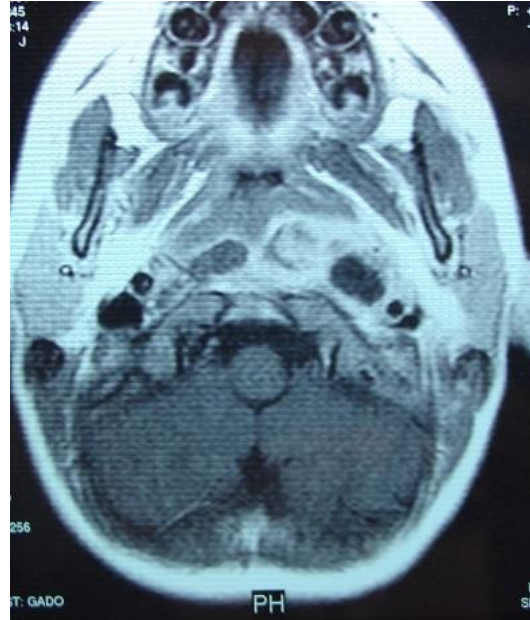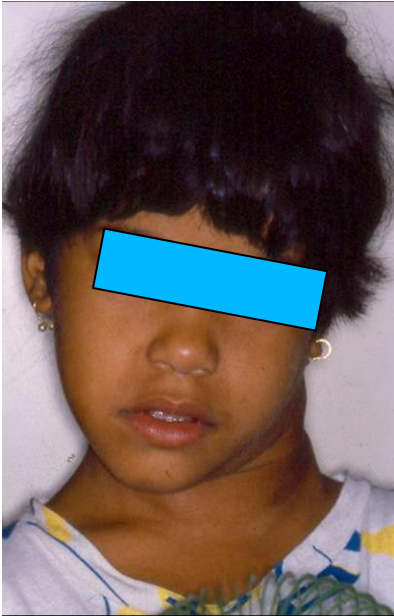Recém nascido, com estridor respiratório intenso, com dispneia e cianose em posição supina e durante amamentação. Por meio da nasofibrolaringoscopia, foi feito o diagnóstico de laringomalácia.

Quanto à classificação endoscópica de Olney (1999) é correto afirmar:

- a) Tipo I – Encurtamento das pregas ariepiglóticas
- b) Tipo III – desabamento da epiglote sobre o adito laríngeo
- c) Tipo II – Prolapso de tecido redundante das estruturas supraglóticas
- d) Tipo IV – Colabamento total do vestíbulo laríngeo
- e) Tipo II – Constricção ântero-posterior da glote

CASO CLÍNICO 2 - Questão 2

Criança, sete anos de idade, chegou ao PS de otorrino com odinofagia há 4 dias, febre alta, trismo e contratura antálgica à esquerda. Solicitado Ressonância Magnética

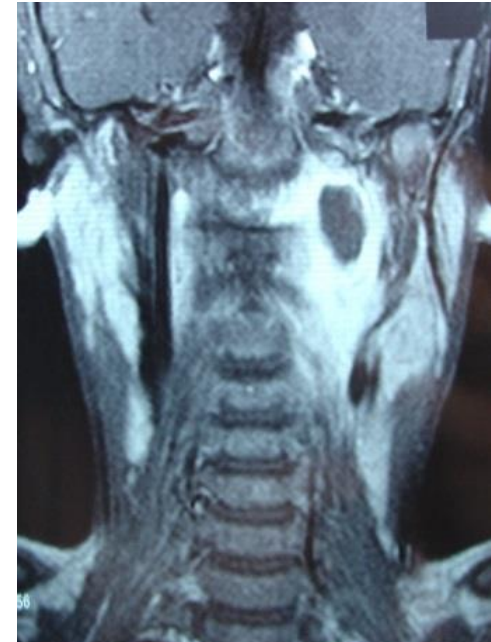
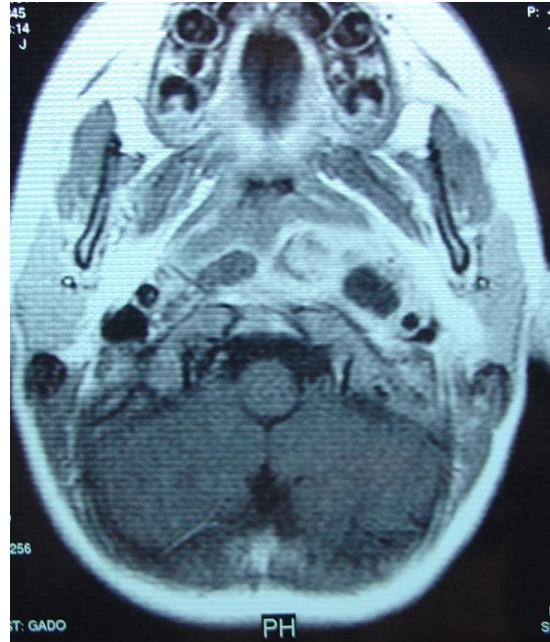
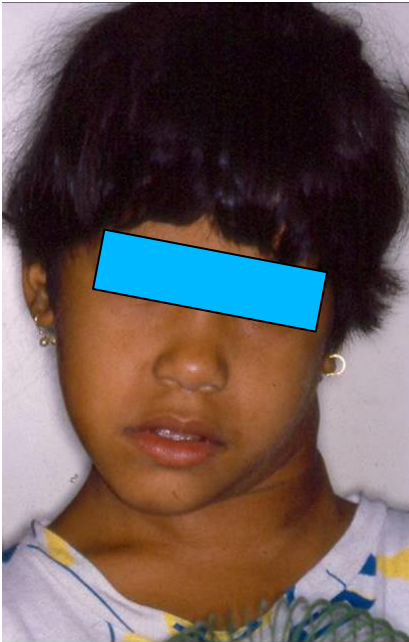
Marque a alternativa correta:

- A) Há comprometimento do “*danger space*” e a conduta é antibioticoterapia intravenosa
- B) Há comprometimento da fácia pré-vertebral e a conduta é drenagem e câmara hiperbárica
- C) Há linfonodos abscedados e a conduta é a punção dos mesmos
- D) Geralmente na infância, são de origem polimicrobiana e de origem odontogênica
- E) Há comprometimento do espaço vascular e do “*danger space*”

CASO CLÍNICO 2 - Questão 3

Criança, sete anos de idade, chegou ao PS de otorrino com odinofagia há 4 dias, febre alta, trismo e contratura antálgica à esquerda. Solicitado Ressonância Magnética.

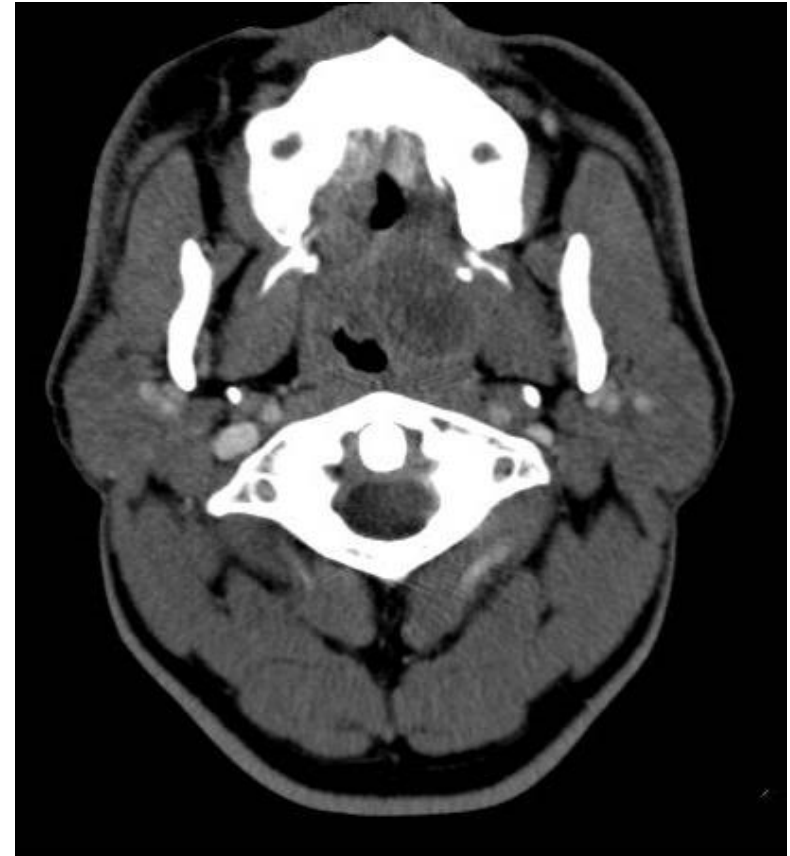

Marque a alternativa correta:

- A) O “*danger space*” estende-se da base do crânio até o mediastino posterior
- B) Existe comprometimento da perviedade da via aérea
- C) Existe comprometimento do espaço submandibular e deve ser drenado
- D) Corticoterapia é fundamental neste caso
- E) O trismo é sinal de comprometimento do espaço visceral

CASO CLÍNICO 3 - Questão 4

Criança, 9 anos de idade, com dispneia, disfagia e febre de 39,2°C há três dias.

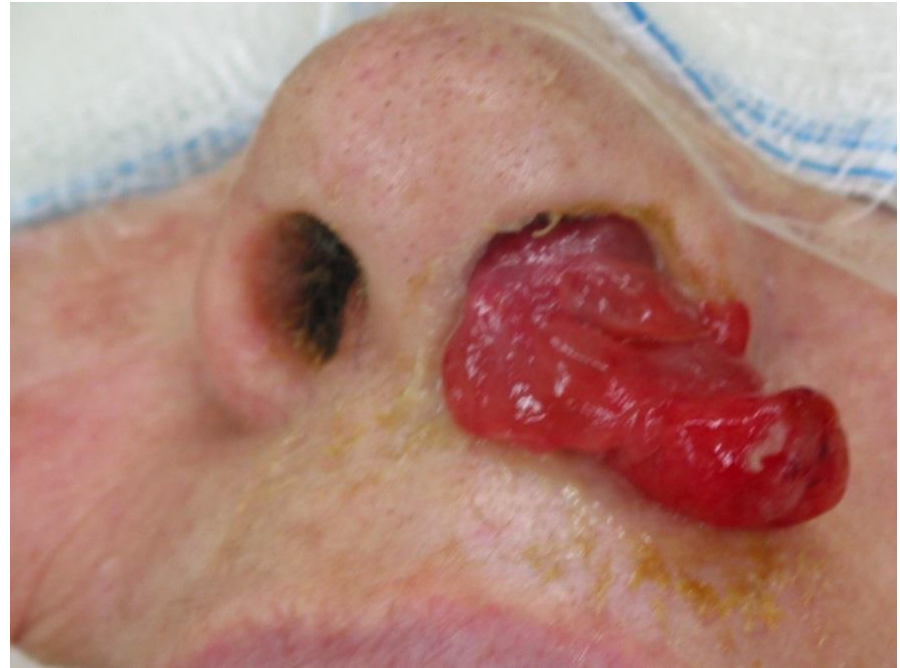

Marque a alternativa INCORRETA:

- A) Há abscesso de loja peri amigdaliana à esquerda
- B) Há envolvimento de espaço parafaríngeo
- C) Há envolvimento do espaço vascular
- D) A melhor conduta é internação, drenagem do abscesso e antibioticoterapia intravenosa.
- E) O espaço periamigdaliano é formado lateralmente pelo constritor superior da faringe, medialmente pela cápsula tonsilar, superior e inferiormente pelo pilar anterior e posterior

CASO CLÍNICO 4 - Questão 5

Mulher, 67 anos de idade, com quadro de obstrução nasal unilateral de longa data, chega ao pronto-socorro da otorrino com queixa de epistaxe de modera quantidade. Sobre os tumores nasossinusais é correto afirmar:



- A) O papiloma nasossinusal tem origem mesenquimal
- B) O papiloma invertido é diferente do papiloma schneideriano
- C) O sítio de origem mais comum do papiloma invertido é a parede lateral, na fontanela posterior
- D) A principal hipótese etiológica do papiloma invertido é fúngica
- E) O papiloma invertido tem altas taxas de malignização

F I M