

# **Concurso Unifesp nº105**

**PROVA TEÓRICO-PRÁTICA  
PEDIATRIA  
PRONTO SOCORRO**

# Instruções

- A prova teórico-prática compõe-se de **cinco** questões referentes a um caso clínico;
- Os candidatos terão o tempo total de **vinte** minutos para responder as questões;
- O tempo para leitura do caso é de **2min 30seg** e cada questão terá o tempo de **3min 30seg** para ser respondida;
- Após o término do tempo destinado à questão, a próxima será projetada e não será permitido retornar às anteriores;
- As respostas deverão ser **ANOTADAS NA FICHA DE RESPOSTAS**, que serão recolhidas ao final da prova;
- **A EXISTÊNCIA DE RASURA ANULARÁ A RESPOSTA DA QUESTÃO;**
- Ao final do caso, emitido o sinal, o candidato deve entregar a ficha de respostas.

**Boa prova!**

**Caso Clínico**

**LEITURA DO  
CASO CLÍNICO**

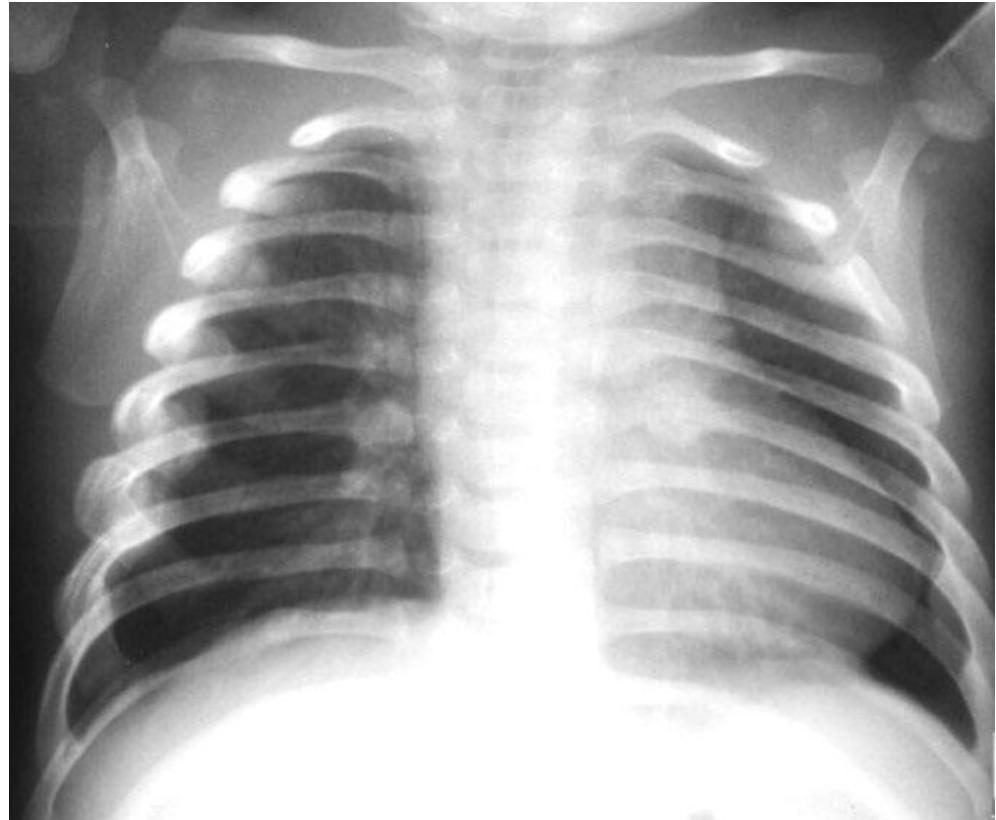
## Questão 1

**Paciente levado à sala de emergência, administrado oxigênio, acesso venoso e monitorizado continuamente. Quais exames complementares são mais adequados neste momento?**

- a) Hemograma e hemocultura**
- b) Radiografia de tórax no leito e glicemia capilar**
- c) Função renal e eletrólitos**
- d) Eletroencefalograma**
- e) Gasometria venosa**

## Questão 2

**Evolução: Após as medidas iniciais, houve melhora da palidez, SatO<sub>2</sub> 99%, FC 120 bpm, Fr 62 ipm, PAS 85x45 mmHg. Mantendo irritabilidade e períodos de sonolência. Glicemia capilar=90mg/dL, Na=135meq/L, K =4meq/L, U=22, C=0,4, Hemograma normal, gasometria venosa normal.**

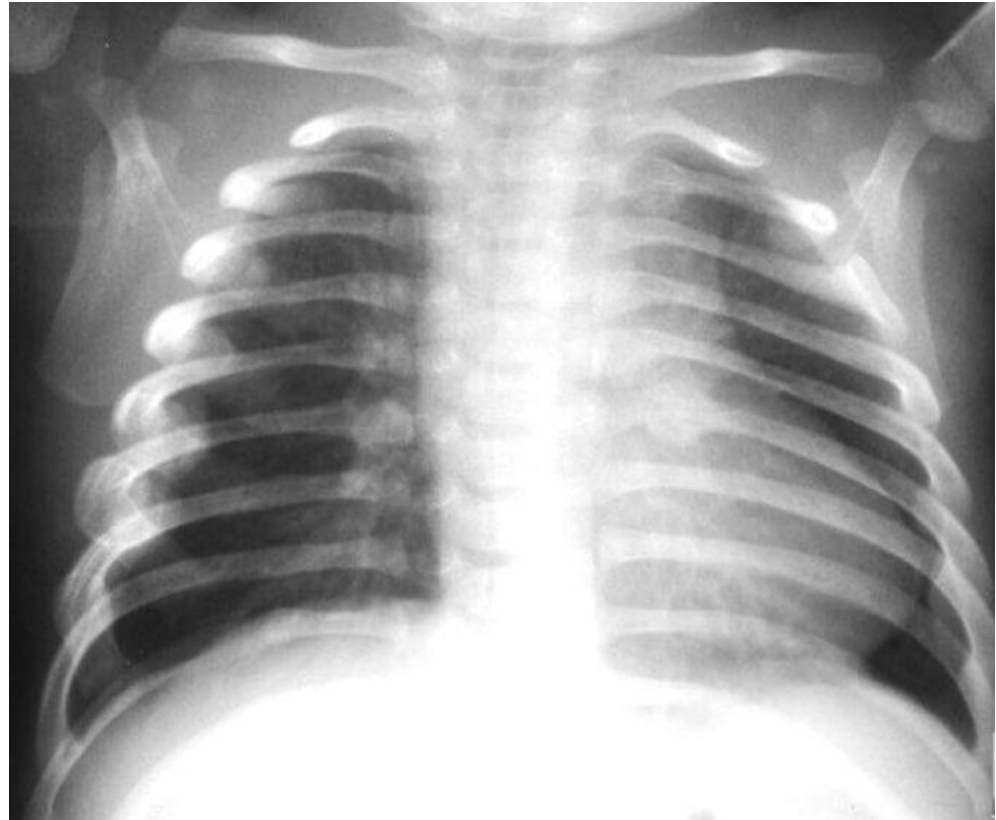


**Qual a conduta mais apropriada neste momento?**

- a) Iniciar antibioticoterapia empírica**
- b) Ecocardiografia com doppler**
- c) Tomografia computadorizada de crânio**
- d) Coagulograma completo**
- e) Radiografia lateral de tórax**

## Questão 3

**Evolução: Após as medidas iniciais, houve melhora da palidez, SatO<sub>2</sub> 99%, FC 120 bpm, Fr 62 ipm, PAS 85x45 mmHg. Mantendo irritabilidade e períodos de sonolência. Glicemia capilar=90mg/dL, Na=135meq/L, K =4meq/L, U=22, C=0,4, Hemograma normal, gasometria venosa normal.**

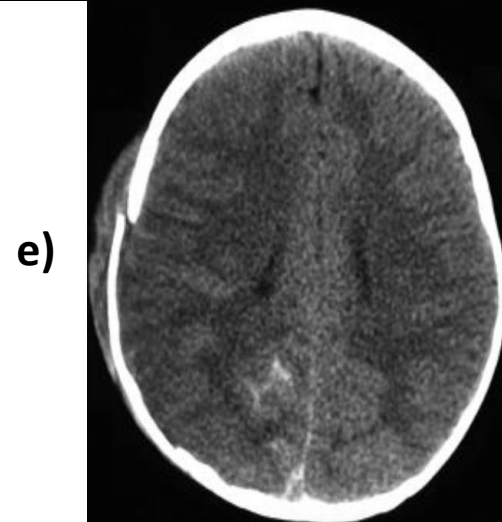
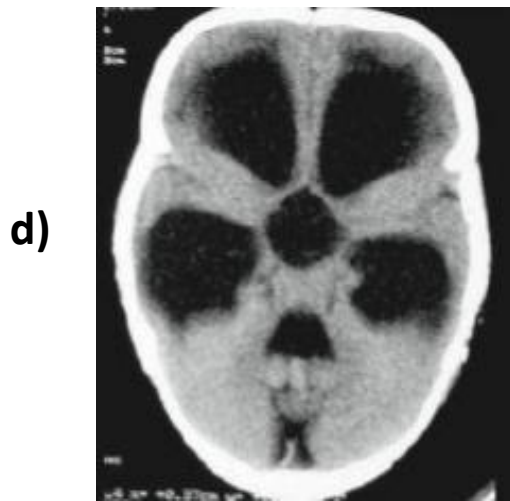
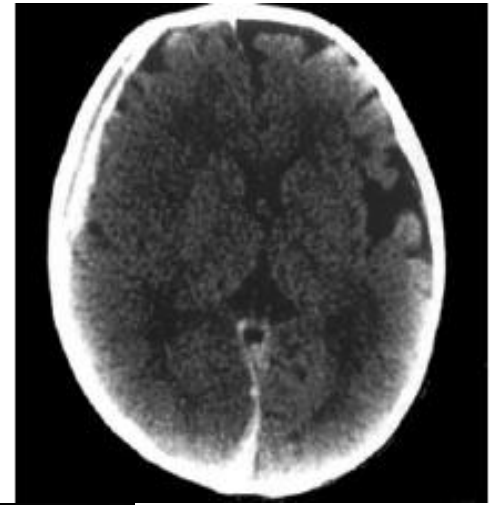
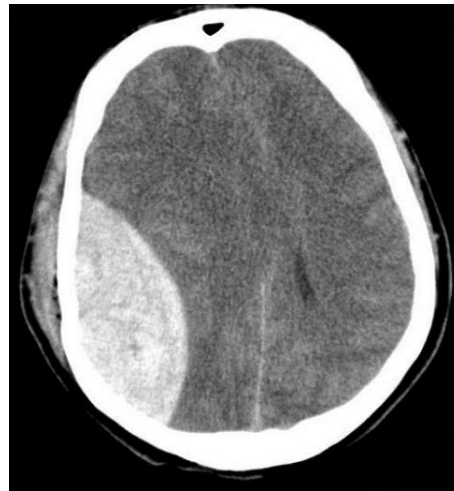
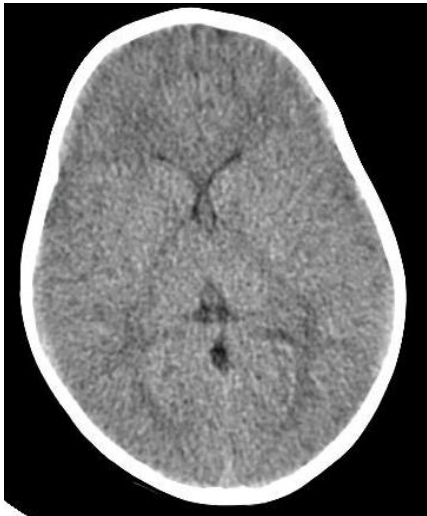

**Qual a principal suspeita diagnóstica nesse caso?**

- a) Síndrome da criança espancada**
- b) Malformação do sistema nervoso central**
- c) Pneumonia Comunitária**
- d) Epilepsia**
- e) Coagulopatia hereditária**

## Questão 4

De acordo com a história, exame físico e exames. Qual dos achados tomográficos seria mais provável de ser encontrado?



## Questão 5

**Como chefe de plantão, qual seria a conduta administrativa neste caso?**

- a) Atenção para que o prontuário seja completo corretamente e deixaria as questões administrativas para a rotina.**
- b) Internação do menor até restabelecimento do quadro clínico. Na alta, encaminhar relatório multiprofissional ao conselho tutelar para acompanhamento do caso.**
- c) Internar o paciente e providenciar junto à diretoria clínica, um profissional para realização de boletim de ocorrência policial. Paralelamente, encaminhar relatório multiprofissional ao conselho tutelar.**
- d) Internar o paciente e encaminhar relatório multiprofissional à vara da infância e da juventude da região do hospital de atendimento.**
- e) Internar o paciente, notificar a secretaria de saúde e encaminhar relatório multiprofissional para a Vara da infância e Juventude e Conselho Tutelar da região de moradia do menor**



**F I M**